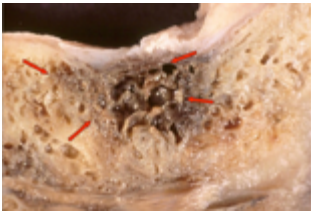




Therapie

## WIE WERDE ICH DIE FDOKS LOS?

Die einzig effektive Therapie ist die minimalinvasive, aber chirurgische Entfernung der FDOK gemäß des SWISS BIOHEALTH CONCEPTS. Nur so wird eine vollständige Ausheilung des Areal erzielt, da Medikamente bzw. Antibiotika aufgrund einer fehlenden Blutversorgung des abgestorbenen Knochens dort nicht wirken. Dr. Dietrich Klinghardt hat eine spezifische Testmethode entwickelt, mit der über den Autonomen Response Test (ART) nach der chirurgischen Ausräumung überprüft werden kann, ob auch im mikroskopischen Bereich alles an erkranktem Gewebe vollständig entfernt wurde.



Hier finden Sie alle Informationen zu unserer Studienbröschüre.

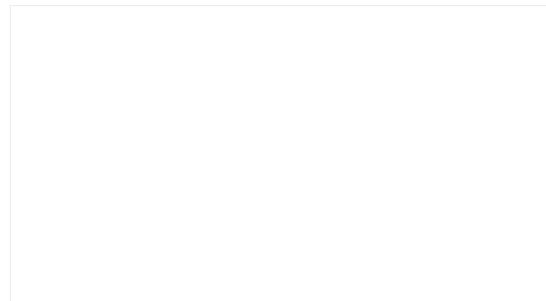


Gutachten Dr. LECHNER - Beweis dass es NICO gibt!

# MAKING THE WORLD A HEALTHIER PLACE

Fragen Sie nach Keramik-Implantatlösungen von  
SDS SWISS DENTAL SOLUTIONS

Ihr Zahnarzt berät Sie gerne!



**SDS** SWISS DENTAL  
SOLUTIONS 

SDS Deutschland GmbH  
Löhnerhofstrasse 2  
78467 Konstanz | Deutschland

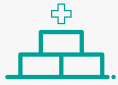Hotline +49 7531 89 16 86 0  
info@swissdentalsolutions.com  
www.swissdentalsolutions.com

SDS Swiss Dental Solutions AG  
Konstanzerstrasse 11  
8280 Kreuzlingen | Schweiz

Hotline +41 71 556 36 70  
info@swissdentalsolutions.com  
www.swissdentalsolutions.com

# FDOKs Entzündungsherde des Kieferknochens





## Grundlagen

### WAS IST EINE FDOK?

Eine FDOK ist ein pathologischer Bereich im Kieferknochen, der in Form einer stillen, chronischen Entzündungsreaktion Einfluss auf den gesamten Körper nimmt. Im Gebiet einer FDOK ist der Knochen nicht mehr kompakt und weiß, sondern besteht aus gelbem, entzündlichem Fett sowie abgestorbenen Knochenzellen. Daraus leitet sich die korrekte Bezeichnung «Fettig Degenerative Osteonekrose/Osteolyse des Kieferknochens» ab. FDOKs finden sich meistens in Bereichen, wo ehemals Zähne entfernt wurden, aber auch um wurzelkanalbehandelte Zähne oder in komplett zahnlosen Abschnitten. Sie entstehen als Folge bei rund 90% der Weisheitszahnentfernungen und stellen ein Störfeld der Mundhöhle dar.



## Diagnostik

### WOHER WEISS ICH, DASS ICH EINE FDOK HABE?

2D-Röntgenaufnahmen sind nicht dafür geeignet, FDOKs zu erkennen. Zuverlässig zu diagnostizieren sind sie mithilfe einer 3D-Röntgenaufnahme und in Verbindung mit dem typischen Beschwerdebild (s.u.). Viele konventionelle Zahnärzte erkennen die FDOK leider nach wie vor nicht als behandlungsbedürftige Erkrankung an, obwohl die wissen-

schaftliche Beweislage immer greifbarer wird. Der ausschlaggebendste Beweis ist jedoch nach wie vor die Erfahrung der Patienten selbst: Nach etwa 50 % der FDOK-Entfernungen verspüren die Patienten bereits beim Aufstehen aus dem Behandlungsstuhl eine deutliche Verbesserung (Erleichterung, freies Gefühl im Kopf, Verbesserungen des Beschwerdebilds).

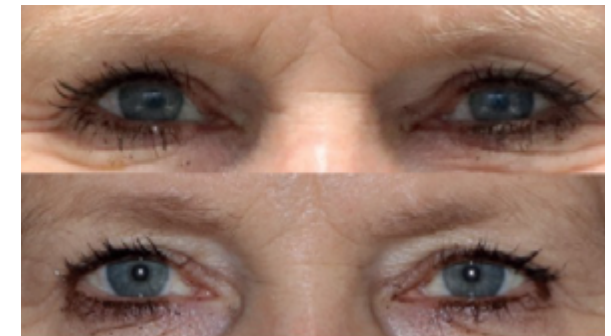

## Auswirkungen

### AUF DEN GESAMTEN KÖRPER

FDOKs versetzen unseren Körper in einen unterschwelligen, aber dauerhaften Stresszustand. Sie können Auslöser von Nervenschmerzen im Gesichtsbereich sein (sog. Neuralgien). Aufgrund der vielen Nervenbahnen, die von FDOKs ausgehend Richtung Gehirn ziehen, kann es bis hin zum Ausfallen von Nervenfunktionen führen. Deswegen wurde die FDOK lange Zeit auch als «NICO» (Neuralgia Inducing Cavitational Osteonecrosis) bezeichnet. Neben neuralgischen Beschwerden gibt es weitere typische Symptome und Erkrankungen, die mit FDOKs direkt assoziiert sind: Chronisches Müdigkeitssyndrom (CFS), Energielosigkeit (Burnout), alle Arten von Herz-/Kreislaufbeschwerden, Nebennieren-Schwäche, Gewichtszunahme, Allergien,

Hauterkrankungen, Darmbeschwerden, Autoimmunerkrankungen und ganz besonders Borreliose. Letzteres ist dadurch zu erklären, dass sich pathologische Bakterien wie Borrelien in die FDOK einnisten, sich dort vermehren und ihre produzierten Schadstoffe (Toxine) über Nervenfasern in den Organismus versenden. Ebenso sind Babesien und Bartonellen in den FDOKs nachweisbar, wodurch auch das Risiko für Infektionen und Wundheilungsstörungen erhöht ist. Auch große Mengen an Schwermetallen wie Quecksilber, Arsen und Blei sowie Aluminium sind in den FDOKs zu finden. In den letzten Jahren zeigt sich zudem immer häufiger Glykophosat, welches aus Unkrautvertilgungsmitteln stammt, in dem Fettgewebe der FDOKs.



Augenpartie direkt vor und nach einem 8-stündigen Eingriff mit FDOK-Ausräumung: Die Augen sind viel klarer und die Pupillen kleiner, was ein Beweis dafür ist, dass die «Stressquelle FDOK» vollständig entfernt wurde.